La mappatura della maturazione del cervello e lo sviluppo cognitivo durante l'adolescenza

La mappatura non invasiva delle strutture e delle funzioni cerebrali con risonanza magnetica (MRI) ha consentito opportunità di studio dei substrati neurali dello sviluppo cognitivo. Vi è consenso emergente in merito a un continuo aumento del volume della sostanza bianca durante l'adolescenza sia a livello globale che locale. Vi è minore accordo sul significato della riduzione asincrona legata all'età del volume della sostanza grigia in differenti regioni corticali; ciò potrebbe ugualmente rappresentare perdite ("potatura") o guadagni (mielinizzazione intracorticale) del tessuto. Studi di risonanza magnetica funzionale si sono focalizzati principalmente sulle funzioni esecutive quali memoria di lavoro e inibizione comportamentale, dedicando minore attenzione a questioni relative alla maturazione della cognizione sociale. Futuri indirizzi di ricerca in questa area vengono discussi nel contesto motorio e percettivo.

Tomás Paus [1, 2]

[1] Brain and Body Centre, University of Nottingham Nottingham, UK

[2] Montreal Neurological Institute, McGill University, Montreal, Canada

Titolo originale:
"Mapping brain maturation and cognitive development during adolescence" - Trends in cognitive sciences - Vol. 9 N° 2 February 2005.

Traduzione a cura di:
Unità di Neuroscienze, Dipartimento delle Dipendenze, ULSS 20 Verona

INTRODUZIONE

L'adolescenza rappresenta un periodo di transizione che ha luogo principalmente nella seconda decade di vita umana. È la fase finale di un pattern prolungato di sviluppo e maturazione che è emerso tardi nell'evoluzione della nostra specie e può conferire un vantaggio evolutivo grazie all'ampio periodo di tempo per la maturazione del cervello e dei suoi apparati cognitivi prima di raggiungere il pieno potenziale del giovane adulto (1-3). Nel passaggio dalla fase infantile di dipendenza dall'adulto alla fase adulta pienamente autonoma, l'adolescente attraversa numerosi cambiamenti nello sviluppo fisico, fisiologico, cognitivo, emotivo. Secondo la rassegna di Steinberg (4), l'interfaccia tra affetti, ragionamento, presa di decisioni e azione è uno degli elementi vitali nello sviluppo dell'adolescente. Questa rassegna si focalizza sui trend attuali nell'uso di tecniche non invasive di mappatura del cervello per ampliare le nostre conoscenze delle relazioni cervello-comportamento durante questo periodo dello sviluppo umano. Questo è il primo passo verso lo studio delle forze presenti nell'ambiente e/o nel genoma del soggetto che agisce sul substrato neurale alla base di comportamenti complessi dell'adolescente. Innovazioni tecnologiche e concettuali hanno fortemente accresciuto la nostra capacità di correlare maturazioni strutturali e funzionali del cervello con il comportamento dell'adolescente. Dal punto di vista tecnologico la risonanza magnetica rappresenta la maggiore innovazione; ci consente di misurare in vivo differenze interindividuali delle strutture cerebrali e di rilevare l'attività nei distinti circuiti neurali dalla nascita all'età adulta. Il concetto di organizzazione modulare della corteccia cerebrale dei primati è il più proficuo riferimento per mappare la funzione sulla struttura: aree distinte della corteccia si specializzano nell'elaborazione di differenti tipi di informazioni e al tempo stesso le condividono attraverso specifici circuiti neurali (5). In questo contesto l'importanza della connettività neurale per la comunicazione

tra regioni specializzate del cervello è sempre più riconosciuta. Queste innovazioni tecnologiche e concettuali vanno di pari passo. La mappatura del cervello fornisce la localizzazione accurata dei cambiamenti strutturali e funzionali in regioni di sostanza grigia specializzate, così come la valutazione dell'integrità strutturale e funzionale delle fibre di sostanza bianca che le collegano. Insieme alla visione "modulare" del cervello dei primati, possiamo iniziare a mappare i cambiamenti maturativi nelle relazioni cervello-comportamento nell'adolescenza.

SVILUPPO DELLA STRUTTURA DEL CERVELLO DURANTE L'ADOLESCENZA

Negli ultimi dieci anni gli studi di risonanza magnetica strutturale hanno fornito il primo quadro comprensivo dei cambiamenti legati all'età nel volume della sostanza grigia e bianca del tipico sviluppo di bambini e adolescenti. Questi studi forniscono immagini del cervello pesate in T1 (T1W), pesate in T2 (T2W), e pesate su densità protonica (PDW) (box 1).

Box 1. MRI strutturale

Il contrasto nelle immagini a risonanza magnetica strutturale è basato sulla differenza locale nella densità protonica (PD) cioè nel numero di nuclei di idrogeno per unità di volume di tessuto, o in ognuno dei due seguenti tempi di rilassamento: tempo di rilassamento longitudinale (T1), tempo di rilassamento trasversale (T2): differenze locali nei tempi di rilassamento si riflettono nel contrasto dell'immagine perché a un determinato tempo di misurazione il segnale MR è già cresciuto nelle regioni caratterizzate da T1 brevi e ridotto maggiormente nelle regioni con T2 brevi. Per questa ragione tessuti con T1 brevi (sostanza bianca) mostrano un elevato segnale e appaiono più chiari nelle immagini pesate in T1 mentre tessuti con T2 lunghi (sostanza grigia) mostrano un segnale elevato e risultano chiare nelle immagini pesate in T2 (7, box 2).

Le imamgini strutturali sono rappresentazioni di segnali MR codificate da colore, misurati in tutto il cervello e localizzati in singoli elementi 3D dell'immagine cerebrale (voxel). È quindi evidente adottare approcci computazionali per quantificare un serie di caratteristiche morfometriche attraverso procedure completamente automatiche (fig. 1, box 2 in 6). In questo modo si possono misurare: i volumi della sostanza grigia e bianca in tutto il cervello e le sue principali suddivisioni (es. lobo frontale), il volume di regioni del cervello ben delimitate (es. corpo calloso, nucleo caudato), le variazioni nella forma di grandi (polo frontale) o piccole entità morfologiche o variazioni nello spessore corticale. Confronti voxel-wise di gruppi di varie età (o clinici) vengono utilizzati per valutare la densità della sostanza grigia o bianca. L'applicazione dei vari approcci computazionali alla morfometria del cervello dell'adolescente ha già portato a importanti scoperte. Nella sezione seguente vengono passati in rassegna solo i risultati ottenuti negli studi più recenti o con largo campionamento; rassegne più ampie si possono consultare altrove (7-9).

Scoperte relative allo sviluppo: sostanza bianca

Un flusso di informazioni lineare attraverso il cervello dipende per la maggior parte dall'integrità strutturale e dalla maturazione delle vie di sostanza bianca. In passato questo poteva essere valutato soltanto post-mortem. Sebbene l'istologia abbia una maggiore specificità, elementi neurali vis-a-vis che cambiano con l'età (box 3) e valutazioni in vivo dello sviluppo della sostanza bianca, presentano due vantaggi fondamentali rispetto all'approccio post-mortem: la capacità di raccogliere campioni consistenti e la possibilità di acquisire simultaneamente dati comportamentali. Ad oggi uno dei maggiori database ot-

Box 2: Analisi computazionale delle immagini MR

Una tipica procedura di elaborazione dell'immagine inizia con una trasformazione lineare dell'immagine pesata in T1 (T1W) dallo spazio di acquisizione allo spazio stereotassico standard, quale quello dell'atlante MNI-305 (66,67) allineato allo spazio dell'atlante di Talairach e Tournoux (68); è da notare che c'è una minima differenza fra l'intera dimensione del cervello dell'adolescente e quello del giovane adulto rappresentato nel MNI 305. Il passo successivo prevede la classificazione del tessuto cerebrale in materia grigia (GM), materia bianca (WM), e liquido cerebrospinale (CSF); una classificazione automatica è ottenuta dalla combinazione di informazioni da differenti tipi di immagini MR (acquisizioni T1W, T2W, PDW) (69,70). La fase di classificazione dei tessuti fornisce tre set di immagini binarie 3D (GM, WM, CSF). Ciascuna delle immagini binarie viene sottoposta a "smoothing" per generare immagini a densità probabilistica. Queste mappe vengono usate nella "voxel-wise-analysis" delle differenze di densità di sostanza bianca e di sostanza grigia correlate a età o gruppi di riferimento (71). Un'altra fase importante dell'eleborazione è la registrazione non lineare dell'immagine del soggetto a un cervello di riferimento (template); differenze locali tra soggetto e template sono catturate in un campo di deformazione. Il template contiene informazioni sui confini anatomici. Questa informazione anatomica può essere proiettata su ciascun cervello individuale utilizzando la corrispondente deformazione di campo associandolo alla mappa della classificazione del tessuto (67, 72). In questo modo il processo elaborativo fornisce stime automatiche dei volumi regionali. Un altro approccio "voxel-wise" è stato sviluppato per quantificare le differenze individuali nell'anatomia tridimensionale della corteccia cerebrale. Questo include stime dello spessore corticale (73,74) e la quantificazione di differenze individuali nella posizione, profondità e lunghezza dei solchi cerebrali.

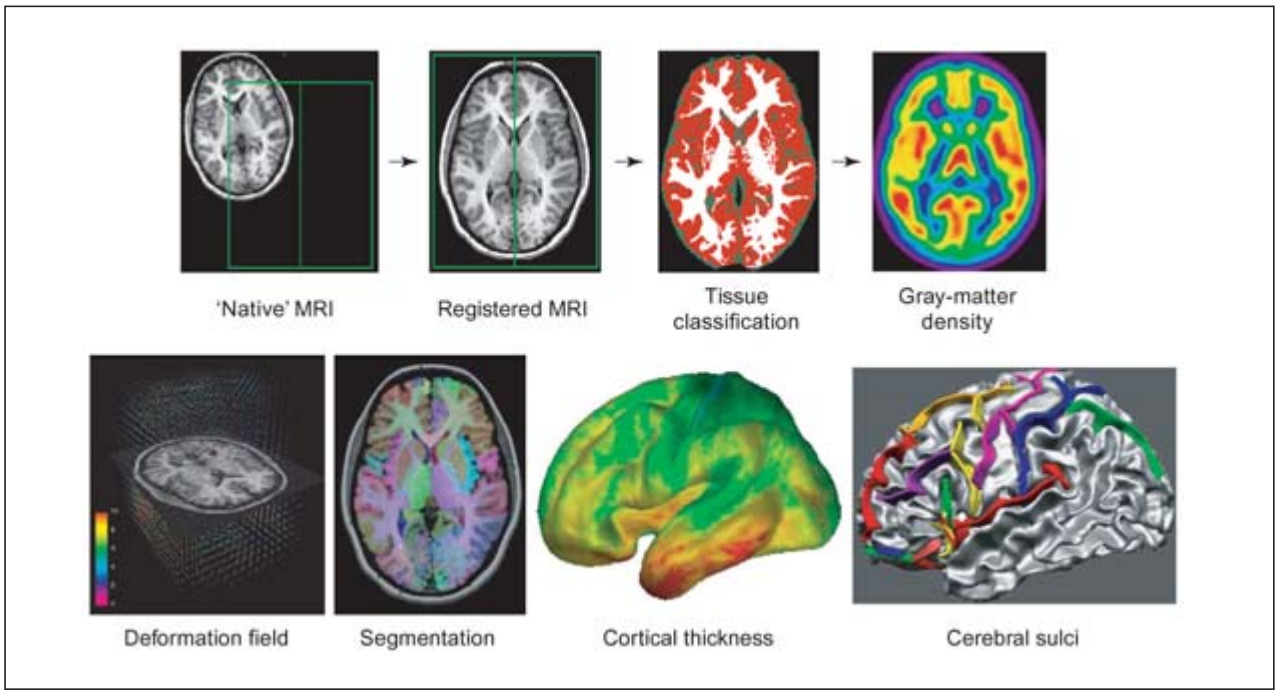

Figura 1.

Procedura di elaborazione dell'immagine – **Immagini in alto:** una tipica procedura di elaborazione dell'immagine ha inizio con una trasformazione di un'immagine MR dall'acquisizione allo spazio stereotassico standard; questo processo genera un'immagine che viene registrata sul template. La fase successiva prevede la classificazione voxel-wise del tessuto cerebrale in tre classi principali: sostanza grigia (rosso), sostanza bianca (bianco), liquido cerebrospinale (verde). Ciascuna di queste immagini binarie (0 = tessuto assente, 1 = tessuto presente) viene poi filtrata (smooth) per generare le immagini di densità; l'immagine della densità della sostanza grigia (GM) mostrata indica qui per ciascun voxel la concentrazione locale di GM su una scala continua da 0 a 1 (più il colore è caldo, dal blu al rosso, maggiore è la densità WM). **Le immagini in basso:** la registrazione non lineare dell'immagine sul template consente l'identificazione delle differenze locali di forma. Il campo di deformazione quantifica le differenze sul template in tutto il cervello. Associando la registrazione non lineare con la classificazione del tessuto è possibile segmentare automaticamente le varie strutture del cervello quali il lobo frontale o l'amigdala. Altre tecniche producono mappe dello spessore corticale o identificano i solchi nella corteccia cerebrale del soggetto.

tenuto in bambini e adolescenti durante lo sviluppo è disponibile persso il Child Psychiatry branch del National Institue of Mental Health (NIMH). Questo database contiene dati cross-sezionali e longitudinali di 161 soggetti (329 scan) (8). In questa coorte, Giedd e colleghi hanno osservato un incremento stabile del volume complessivo della sostanza bianca (WM) durante il periodo di età studiato (dai 4 ai 21 anni) (13). Questa scoperta è coerente con le osservazioni precedenti ((14); n = 88, 1-30 anni; (15); n = 85, 5-17 anni). In un sottogruppo della coorte NIMH (n = 111) Paus et al. hanno documentato un aumento della densità WM nella capsula interna e nel fascicolo arcuato sinistro, le cui fibre collegherebbero le regioni anteriori (Broca) e posteriori (Wernicke) del linguaggio (fig. 2, (16)). Un altro esempio di variazione regionale della maturazione WM è una crescita di specifiche aree del corpo calloso. Sia le analisi cross-sezionali sia quelle longitudinali hanno rivelato continui cambiamenti correlati all'età nella parte posteriore ma non in quella anteriore (17-19). In uno studio recente Blanton et al. (29) hanno documentato significative differenze di genere nel WM del giro frontale inferiore sinistro, una regione che comprende una parte opercolare, triangolare e orbitale e presumibilmente le aree del linguaggio: maschi (n = 25, 6-17 anni) ma non femmine (n = 21, 6-15 anni) hanno mostrato un incremento lineare correlato all'età nel volume WM in questa regione. Complessivamente le conseguenze funzionali di tali aumenti di volume nella WM appaiono evidenti: maggiore e più efficiente è lo scambio di informazioni all'interno dei vari circuiti fronto-corticali, tanto più risulta lineare la comunicazione tra corteccia frontale e le altre regioni corticali e subcorticali.

Scoperte relative allo sviluppo: sostanza grigia

La linearità dei cambiamenti dello sviluppo della maturazione cerebrale osservata per la sostanza bianca non sembra valere nel caso della sostanza grigia (GM). Nel campione NIMH, Giedd et al. (13) hanno riportato degli aumenti del volume GW dei lobi frontali e parietali con picchi all'età di 10 (femmine) e 12 (maschi) anni. In seguito a questi i valori massimi si è verificato una lieve ma significativa diminuzione dei volumi GM in questi due lobi. La sostanza grigia dei lobi temporale e occipitale non mostrano questa caratteristica. Alti ricercatori hanno rilevato simili cambiamenti correlati all'età nei lobi frontale e parietale. Così Sowell et al. (21) hanno descritto una "perdita" di densità di sostanza grigia nei lobi dorsali e parietali tra l'infanzia (7-11 anni, n = 14) e l'a-

Box 3 Corteccia frontale nell'adolescenza: diminuzione della sostanza grigia o aumento della mielinizzazione corticale?

Ciascun voxel della sostanza corticale contiene numerosi elementi cellulari fra cui corpi cellulari neurali, assoni, dendriti, glia e vasi sanguigni. Nella corteccia cerebrale di un topo adulto le analisi elettromicroscopiche producono i seguenti volumi relativi: assoni 29,3%, dendriti 30,2% spine dendritiche 12,06%, glia 9,5%, corpi cellulari e vasi sanguigni 13,8%, e spazio extracellulare 5,2% (76, 77). Anche se è difficile stimare i contributi di questi comparti cellulari al netto del segnale MR ottenuto con sequenze standard T1W, T2W, PD è ragionevole presumere che in media circa un terzo dei voxel corticali produce un segnale elevato di sostanza bianca a causa di interazioni magnetiche con il nucleo di idrogeno dei lipidi presenti nella guaina mielinica. Tali voxel intracorticali di WM a turno diluirebbero il segnale della sostanza grigia da altri compartimenti cellulari (ad esempio glia e corpi cellulari). Qusto effetto di volume parziale potrebbe falsare la classificazione del tessuto cerebrale: un aumento della mielinizzazione intracorticale porterebbe a una diminuzione apparente correlata all'età del volume della sostanza grigia. Nonostante la maggior parte di ricercatori abbia attribuito queste diminuzioni osservate nella sostanza grigia corticale durante l'adolescenza allo sfoltimento sinaptico (78), esiste una spiegazione alternativa (22). Studi post mortem hanno documentato una tardiva demielinizzazione nelle varie regioni corticali, tra cui la corteccia frontale e parietale (10,79, 80). È perciò possibile che la corteccia frontale dell'adolescente non stia perdendo sostanza grigia ma piuttosto stia acquistando sostanza bianca mielinizzata. Recenti osservazioni da parte di Zilles et al. sostengono questo punto di vista; utilizzando imaging MR ad alta risoluzione e una analisi istologica post-mortem della corteccia cerebrale umana (adulta) potrebbe spiegare fino all'80% della varianza dei tempi di rilassamento in T1 alla mieloarchitettura negli strati corticali profondi (Zilles et al., non pubblicato).

dolescenza (12-16 anni, n = 11), che è stata ulteriormente accelerata ma soltanto nella corteccia frontale, dall'adolescenza all'età adulta (23-30, n = 10). È interessante che la perdita di densità di sostanza grigia risultava inversamente proporzionale alla crescita locale del cervello. Utilizzando dati longitudinali (13 soggetti, 3 o più scan per soggetto per un totale di 52 scan, di età 4-21 anni) Gogtay et al. (22) hanno confermato tale perdita nella densità di GM. Sembra che tale perdita cominci attorno alla pubertà nelle aree sensomotorie e si estenda rostralmente nella corteccia frontale e caudalmente nella corteccia parietale e successivamente in quella temporale (fig. 3). La corteccia prefrontale dorsolaterale e la parte posteriore del giro temporale superiore sembra che perda sostanza grigia per ultima (22). Nel complesso gli studi sono concordi in merito al cambiamento non lineare dei volumi corticali di sostanza grigia nelle diverse regioni

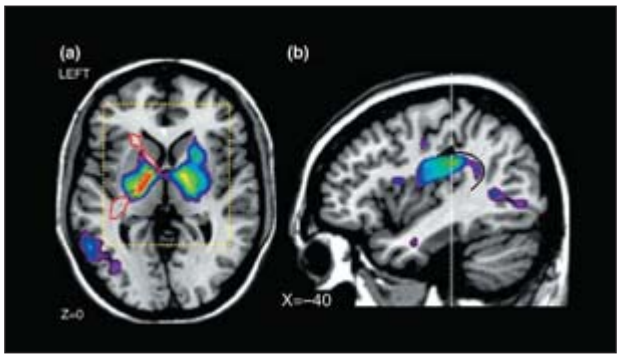

Figura 2.
I cambiamenti relativi all'età della densità della materia bianca nella capsula interna (a) e nel fascicolo arcuato sinistro (b). Le mappe dei valori statistici t sono sovraimpresse sulle sezioni assiali (capsula) e sagittale (arcuato) attraverso l'immagine MR di un singolo soggetto. Le immagini raffigurano esattamente le localizzazioni cerebrali che hanno mostrato delle significative correlazioni dal punto di vista statistico ($t > 4,0$) tra la densità di materia bianca e l'età del soggetto ($n = 111$; età 4-17 anni).

per tutta l'infanzia e l'adolescenza. La scoperta più sensazionale è che la apparente perdita di sostanza grigia durante la tarda adolescenza avviene forse dopo l'inizio dell'età puberale. Ma si tratta veramente di una perdita di sostanza grigia o di un acquisto di sostanza bianca intracorticale? (vedi box 3). In sintesi, l'associazione di MRI strutturale con la morfometria computazionale si è già dimostrata utile nella descrizione di cambiamenti lievi ma sostanziali della struttura cerebrale durante l'adolescenza. Si conosce invece molto poco in merito al rapporto tra variazioni strutturali e funzioni. Di questo ci occuperemo nella sezione seguente.

LA FUNZIONE CEREBRALE DURANTE L'ADOLESCENZA

L'obiettivo ultimo della ricerca in questa area è quello di comprendere in che modo il cervello umano determina il comportamento durante il ciclo di vita. Due strategie generali vengono utilizzate per raggiungere questo obiettivo: 1) la perturbazione; 2) la correlazione. Le lesioni cerebrali precoci sono l'unico modello di perturbazioni regioni specifiche utilizzato, anche se in modo limitato negli studi sullo sviluppo umano. Vedi gli studi su lesioni precoci del lobo frontale e aggressività (23). D'altro canto i progressi MRI hanno aperto sconfinate opportunità di studio delle correlazioni cervello-comportamento in bambini e adolescenti in fase di sviluppo. Due gruppi di variabili dipendenti possono essere usati in tale contesto: 1) le caratteristiche morfometriche quantitative; 2) le attivazioni del cervello.

Le relazioni cervello comportamento rivelate dalla morfometria computazionale

Come descritto nella sezione relativa alla struttura del

cervello, la morfometria computazionale fornisce un ricco gruppo di parametri quantitativi (strutturali) che possono essere relativi a una funzione di interesse nel modello voxel-wise (densità della sostanza grigia o della sostanza bianca). Utilizzando correlazioni voxel-wise in adulti sani, Golestani et al. hanno dimostrato una relazione significativa tra la capacità del soggetto di apprendere suoni del linguaggio non appartenenti alla lingua madre e la sostanza bianca delle regioni parietali, in particolare dell'emisfero sinistro. Altri studi hanno per esempio dimostrato una correlazione positiva tra la dimensione del giro del cingolo anteriore e la capacità di evitamento del rischio (25), un più ampio corpo calloso (anteriore) in musicisti che hanno iniziato a suonare prima dei 7 anni (26) e una correlazione positiva tra le capacità di calcolo e la densità della sostanza grigia nella corteccia parietale sinistra in adolescenti nati prematuramente (27). Negli studi sopra riportati i ricercatori non hanno potuto determinare la direzione di queste correlazioni struttura – funzione; è ugualmente probabile che una variazione pre-esistente nella struttura potrebbe influenzare la performance o che un ripetuto coinvolgimento di un determinato circuito potrebbe modificare la morfologia del cervello. I risultati di un recente studio indicano che l'uso ripetuto di una determinata struttura potrebbe portare a un cambiamento morfologico evidenziabile con analisi computazionali delle immagini strutturali MR; un periodo di tre mesi di attività di giocoliere ha portato all'aumento della densità della sostanza grigia nella regione motoria (MT/V5) della corteccia temporale (28). Complessivamente gli studi sopra riportati forniscono un assioma: le caratteristiche morfometriche quantitative possono esser usate come variabile dipendente in studi sulle relazioni tra cervello e comportamento. Una delle caratteristiche di questo approccio strutturale è la possibilità di studiare diverse funzioni di interesse nello stesso individuo, di quantificarle e di conseguenza analizzare le correlazioni struttura-funzione sull'intero cervello.

Relazioni cervello-comportamento mostrate dalla risonanza magnetica funzionale (fMRI)

La mappatura funzionale del cervello consente di misurare – nel tempo e nello spazio – l'attività neurale associata alle specifiche funzioni sensoriali motorie e cogni-

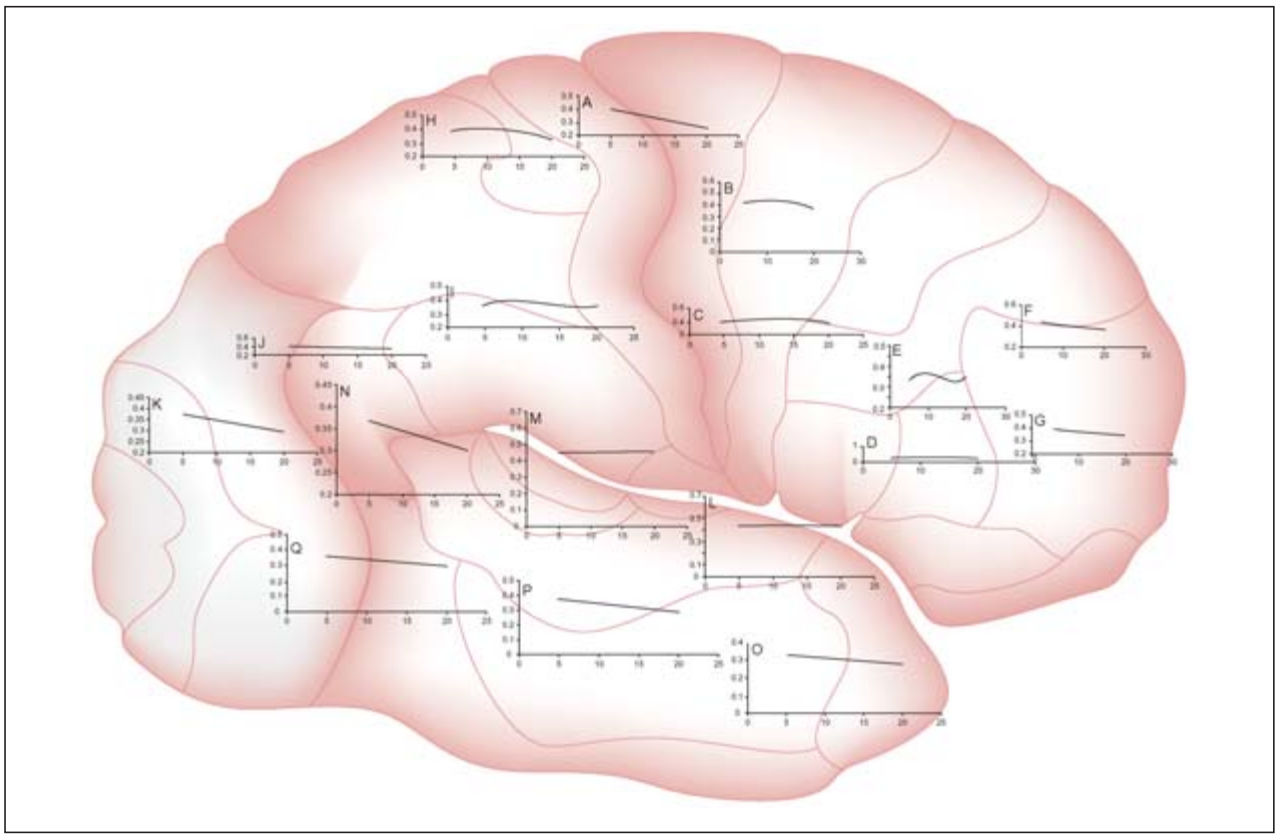

Figura 3.

I cambiamenti correlati all'età nella sostanza grigia corticale. Disegni della regressione del modello misto (sostanza grigia su età) nelle seguenti regioni di interesse: a) giro precentrale e corteccia motoria primaria; b) giro frontale superiore, estremità vicina al solco centrale; c) giro frontale inferiore, estremità posteriore; d) solco frontale inferiore, estremità anteriore nella corteccia prefrontale ventrolaterale; e) solco frontale inferiore nella corteccia refrontale dorsolaterale; f) limite anteriore del solco frontale superiore; g) polo frontale; h) corteccia sensoriale primaria nel giro post-centrale; i) giro supramarginale (BA 40); j) giro angolare (BA 39); k) polo occipitale; l-n) porzioni anteriore, media e posteriore del giro temporale superiore (STG); o-q) punti anteriore, medio e posteriore lungo l'estremità anteriore del giro temporale inferiore. I valori sull'asse x corrispondo alle età (anni), i valori sull'asse y mostrano i volumi della sostanza grigia.

tive. L'approccio più comune è l'utilizzo della risonanza magnetica funzionale (fMRI); la sua elevata risoluzione spaziale rende questa tecnica ideale per determinare dove avvengono cambiamenti dell'attività neurale nel cervello. La relazione tra segnale fMRI e attività cerebrale comunque, non è diretta. Cambiamenti emodinamici molto probabilmente riflettono la somma di imput post sinaptici eccitatori nel campione di tessuto scansionato (29). Il grado di scarica dei neuroni può anche essere correlato al flusso ematico locale (30,31) ma solo nella misura in cui è collegato linearmente all'input postsinaptico eccitatorio. Inoltre, la neurotrasmissione inibitoria può portare a decrementi indiretti del flusso ematico cerebrale, attraverso i suoi effetti presinaptici sull'eccitazione postsinaptica (32). L'interpretazione del segnale BOLD da un lato, l'uso di fMRI in studi di bambini e adolescenti presenta numerose sfide specifiche di ordine tecnico (ad es. movimento del capo e sua correzione) e di ordine concettuale (es. età vs. performance) (33).

Scoperte relative allo sviluppo: funzione esecutiva e linguaggio

I risultati delle ricerche condotte con risonanza magnetica strutturale (MRI) indicano una maturazione lievemente ritardata della corteccia prefrontale dorsolaterale (figura 3E). Indipendentemente dal fatto che tali cambiamenti legati all'età riflettono una perdita o un guadagno di tessuto (vedi box 3), ci dovremmo aspettare variazioni concomitanti nella funzione cerebrale. Forse ciò è dovuto al fatto che la maggior parte degli studi evolutivi con fMRI si è focalizzata sulle cosiddette funzioni esecutive quali la memoria di lavoro e l'inibizione alla risposta; l'integrità della corteccia prefrontale determina in gran parte la performance in queste abilità. La figura 4 fornisce diversi esempi illustrativi dei cambiamenti evolutivi nelle abilità cognitive principali. Va notato che per molte delle capacità esecutive un bambino di 10 anni sembra riferire significativamente dai propri coetanei ma in grado inferiore rispetto ai più grandi. Queste osservazioni comportamentali sono coerenti con la letteratura fMRI? Sfortunatamente, anche se comprensibilmente, gli studi iniziali fMRI sono stati condotti usando un esiguo numero di soggetti. Per es. a confronto con gli adulti, i bambini sembravano mostrare maggiori risposte BOLD nella corteccia prefrontale durante compiti di memoria verbale (34, 35). In uno studio di compatibilità stimolo-risposta (36), bambini e adulti differivano nella risposta BOLD nei gangli basali e nella regione ippocampale (bambini >adulti); anche in questo studio sono state trovate numerose correlazioni significative in tutti i soggetti tra la performance ed il segnale BOLD. E ultime osservazioni sollevano un'importante questione discussa in diversi studi evolutivi successivi: qual è la fonte primaria di varianza? L'età o la performance del bambino? In uno studio sulla memoria di lavoro visivo-spaziale (37), n = 23, età 7-22 anni), gli incrementi correlati all'età nel segnale BOLD ottenuto nella corteccia prefrontale e parietale sono rimasti anche dopo aver calcolato le differenze inter-individuali nella performance. Simili aumenti BOLD sono stati osservati in queste regioni durante la performance di compiti che coinvolgono alcune forme di inibizione della risposta, tra cui il test di Stroop (38), n= 30, età 7-22 anni), compiti antisaccadici (39), n= 36, età 8-30 anni), lo stop task (40); n = 17, età 12-40 anni) e, per certi versi, durante la performance di un compito go/no go (41), n = 19, età 8-20 anni; (42), n= 32, età 8-33 anni) e l'Eriksen flanker task (42).

I dati mostrati in figura 4 indicano che i bambini dovrebbero differenziarsi dagli adulti per la loro capacità di impiegare i circuiti neurali pertinenti nel generare le parole. Usando un classico compito di verb-generation (43), Schlaggar et al. (44) hanno abbinato i loro soggetti sia per età (bambini di età 7-10 anni e adulti di età 18-35 anni) o in base alla performance, ed hanno rilevato che la risposta BOLD era correlata alla performance nella regione prefrontale inferiore sinistra e all'età nella corteccia premotoria putativa sinistra. Simili risultati sono stati ottenuti in un ampio campione utilizzando la medesima strategia analitica (45), n= 95, età 7-32 anni), gli incrementi correlati all'età e le diminuzioni nella risposta BOLD sono stati identificati in 40 regioni corticali ma soltanto nella metà di queste regioni si manteneva la differenza tra bambini e adulti dopo aver abbinato performance dei soggetti.

Chiaramente, i futuri studi con fMRI delle funzioni esecutive devono accrescere il potere statistico, sia aumentando il numero dei bambini in ciascun gruppo di età o selezionando due gruppi di bambini sul lato opposto di una "linea divisoria" stabilita in uno studio comportamentale distinto. Gli effetti contraddittori dei cambiamenti correlati all'età nella performance durante lo scan vanno tenuti presenti; gli studi sul linguaggio sopra riportati dimostrano l'importanza di questo aspetto. Potrebbe essere anche utile andare oltre la somministrazione di compiti semplici, che potrebbero non essere sufficientemente impegnativi per un adolescente ed esaminare le funzioni (esecutive) in un contesto più complesso, ad es. sotto la pressione dei coetanei (46).

Scoperte relative allo sviluppo: cognizione sociale

Ritorniamo alle scoperte strutturali. Sembra che, durante l'adolescenza, la maturazione del cervello continua nei sistemi fronto-parietali e all'interno del solco temporale superiore (STS). Inoltre, i cambiamenti correlati all'età nella sostanza bianca continuano in tutto il cervello. Esistono alcune interssanti differenze regionali che potrebbero riguardare i processi alla base della cognizione sociale. Per esempio, le ossevazioni post mortem suggeriscono un aumento significativo nella mielinizzazione, in

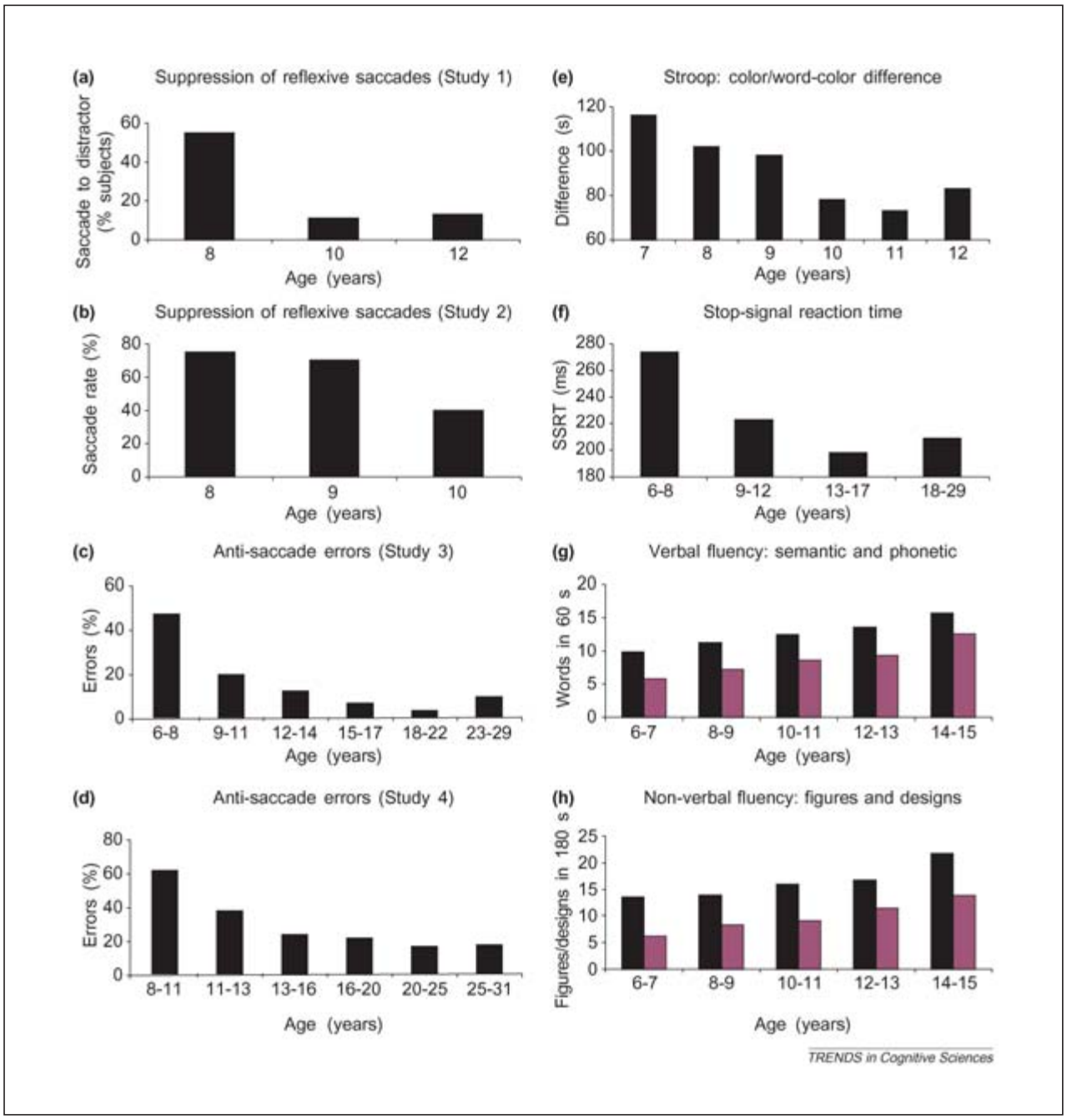

Figura 4.

I cambiamenti correlati all'età nelle funzioni esecutive. (a-d) Risultati di quattro studi sull'inibizione della risposta valutati nel dominio oculomotore. (a) Uno stimolo visivo periferico inaspettato è stato inviato mentre i bambini muovevano i loro occhi lungo un arco lievemente illuminato; viene presentata la percentuale di bambini di 8, 10, e 12 anni (24-26 soggetti per gruppo di età) che non sono stati in grado di sopprimere le saccadi riflesse allo stimolo periferico (81). (b) I bambini sono stati istruiti a mantenere lo sguardo fisso al centro dello schermo del computer mentre venivano inviati stimoli visivi periferici inaspettati; viene illustrata la percentuale di movimenti oculari non soppressa da parte dei bambini di 8, 9 e 10 anni (15-18 soggetti per gruppo di età) (82). (c) Ai soggetti (12-22 soggetti per gruppo di età) è stato chiesto di fissare un determinato punto e, all'apparire di uno stimolo periferico, di guardare al lato opposto; è presente la percentuale di movimenti oculari diretti erroneamente verso il nuovo bersaglio (errori anti-saccadi). Lo stesso compito anti-saccadico di (c) ma qui il punto da fissare è venuto meno 200 ms prima della comparsa del bersaglio periferico, rendendo il compito più difficile (19-43 soggetti per gruppo di età) (84). (e,f) Trend in altri due compiti del controllo inibitorio. Nello Stroop task, ai bambini (12-33 soggetti per gruppo di età) è stato chiesto di attribuire un nome al colore inchiostro di 100 pezze di colore rosso, blu e verde o 100 nomi di colori stampati in un colore inchiostro diverso; in alto appare la differenza di tempo necessaria per completare i due Compiti (colore-parole meno colore-stoffe) (85). Nel compito Stop-signal (f), ai bambini (829-55 soggetti per gruppo di età) è stato detto di smettere di premere un bottone in risposta ad uno stimolo visivo (lettera x oppure o) nel momento in cui udivano un suono (il segnale di "stop"); è presente il minimo ritardo tra l'inizio dello stimolo e il suono necessario per interrompere la risposta, il cosiddetto tempo di reazione al segnale stop (SSRT) (86). (g,h) Trend di sviluppo della capacità verbale e non-verbale (87).Nei due compiti di fluidità verbale (g), ai bambini (soggetti 18-51 soggetti per gruppo di età) è stato chiesto di nominare frutti (fluidità semantica; barre nere) o più parole possibili che iniziavano con "m" (fluidità fonetica; barre viola) in 60 s. Nei due compiti di fluidità non verbale, agli stessi gruppi di bambini è stato chiesto di fare nel più breve tempo possibile, diversi disegni significativi (semantica; barre nere) o figure geometriche lineari (non semantica; barre viola) in 180 s.

tarda adolescenza, delle vie di trasmissione cortico-ippocampali (47), e i risultati in vivo hanno rivelato un incremento nella densità della sostanza bianca lungo la via visiva occipito-temporale ventrale (figura 5°; (48)). Durante l'adolescenza, viene chiesto molto non soltanto ai sistemi esecutivi ma anche ai processi cognitivi in relazione a quelli emotivi. Tale informazione – cioè che le interazioni emotive sono particolamente importanti nel contesto delle interazioni tra coetanei e della elaborazione di stimoli verbali e non verbali. È perciò interessante notare come l'STS contenga una serie di regioni coinvolte durante l'elaborazione di stimoli non verbali, quali quelle del movimento degli occhi e della bocca (49), delle mani (50-52), del corpo (53); ossia di regioni coinvolte nell'elaborazione motoria biologica (figura 5b; (54)). Come suggerito da Allison et al. (55), le interazioni di feedback tra STS e amigdala possono essere essenziali per la discriminazione di varie espressioni facciali e per l'aumento dell'attenzione della risposta neurale agli stimoli salienti dal punto di vista sociale.

Coerentemente con tale meccanismo di "amplificazione", Kilts et al. (56) hanno osservato una risposta neurale notevolmente maggiore alle espressioni dinamiche, rispetto a quelle statiche, della rabbia sia nella STS che nell'amigdala.

Sebbene gli elementi di base della percezione delle facce siano disponibili subito dopo la nascita (57), sia la quantità che la qualità dell'elaborazione delle facce continua per tutta l'adolescenza (58-60). Gli studi con fMRI sullo sviluppo relativi alle espressioni del volto sono coerenti con questo modello. Per esempio, volti felici (non tristi) elicitano la risposta BOLD nell'amigdala nei soggetti adolescenti (61), n =12, età 13-17 anni). Studi relativi a espressioni del viso impaurite indicano che un aumento del segnale BOLD nell'amigdala può essere rilevato negli adolescenti (62), n =12,età 12-17 anni) ma sembra essere relativamente debole (63), n= 12, età 8-15 anni). Questi risultati sono coerenti con recenti dati psicosociali indicando che i bambini sono meno capaci degli adulti di riconoscere la paura nei volti umani (Pollak, comunicazione personale).

Complessivamente, si può dire che gli studi di mappatura del cervello sulla cognizione sociale durante l'adolescenza sono ancora all'inizio. I risultati degli studi con fMRI sopra riportati relativi al "face processing" sono in linea con le evidenze elettrofisiologiche (59); figura 5c) della maturazione continua del circuito neurale relativo e, a turno, la capacità dell'adolescente di estrarre rapidamente i relativi stimoli, per esempio dal viso di un coetaneo. L'uso di stimoli "motori-biologici" nei futuri

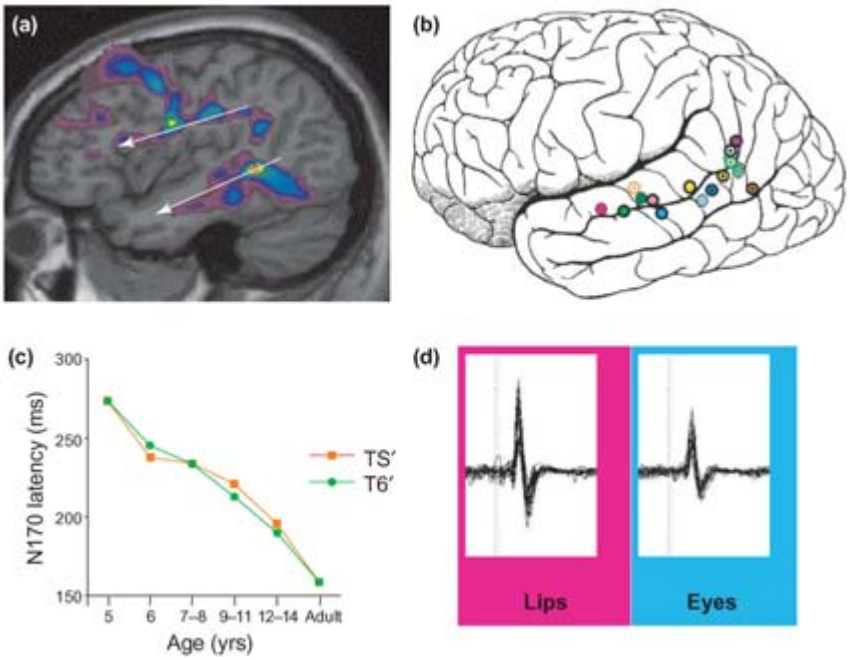

Figura 5.

Il cervello e la cognizione sociale (a) Cambiamenti della densità della materia bianca lungo le vie fronto-temporale (fila sopra) e temporale occipitale (fila sotto) (48); 36 bambini e adolescenti, dai 10 ai 19 anni, sono stati sottoposti a scan almeno due volte (intervallo medio di 3,5 anni). Va notato che i cambiamenti nella via fronto-temporale replicano i dati cross-sezionali originali (16) mentre quelli nella via occipito-temporale indicano la maturazione di un sistema coinvolto nell'elaborazione motoria biologica. (b) Attivazione delle regioni lungo il solco temporale superiore sinistro durante la percezione della mozione biologica da parte dei soggetti adulti (55). (c) I cambiamenti nella latenza, registrati con l'elettroencefalogramma, della risposta corticale alla presentazione di fotografie in bianco e nero di volti (9-14 soggetti per gruppo di età) (59). (d) Modulazione dell'eccitabilità motoria durante l'osservazione di movimenti delle labbra collegati al linguaggio negli adulti; una maggiore ampiezza delle potenzialità evocate dei muscoli è elicitata con la stimolazione magnetica transcranica quando il soggetto guarda qualcun altro parlare (sinistra) piuttosto che muovere gli occhi (destra) (88).

studi con fMRI dell'adolescenza sarà utile per la valutazione della maturazione funzionale dei circuiti neuronali alla base della comunicazione non-verbale. Similmente, l'implementazione di paradigmi costruiti concettualmente su scoperte di sistemi azione-percezione (figura 5d; (64, 65)) aumenterà la nostra comprensione dei sistemi neurali alla base di processi quali la pressione dei pari e le sue variazioni durante l'adolescenza e la prima maturità (fig. 2).

SFIDE E FUTURE DIREZIONI

L'adolescenza è un periodo affascinante dello sviluppo umano; la lotta per l'identità, la scelta di amici e i primi partner sessuali, i percorsi accademici e le vocazioni sono soltanto alcuni esempi di comportamenti complessi che il cervello deve implementare all'inizio dell'età adulta. Oggigiorno abbiamo un'ampia gamma di strumenti che ci aiuteranno a misurare la struttura del cervello e la sua funzione. Questa rassegna ha enfatizzato l'imaging con risonanza magnetica ma ci sono numerose altre tecniche, tra cui la più nota è l'encefalografia elettrica e magnetica, che sono indispensabili per gli studi sulle dinamiche del cervello durante lo sviluppo. Quindi, dove andiamo da qui?

Prima di tutto, l'imaging multimodale faciliterebbe la nostra capacità di integrare le informazioni sullo stato di maturazione dello stesso sistema a livelli diversi; per esempio, possiamo valutare la maturazione strutturale delle vie uditive con alta risoluzione MRI, la grandezza della risposta funzionale allo stimolo uditivo specifico con fMRI, e le dinamiche temporali dello stesso sistema con l'elettroencefalogafia. Fare tutto ciò nello stesso soggetto andrebbe a fornire ulteriori prove per spiegare della varianza interindividuale in un comportamento particolare.

Secondariamente, abbiamo bisogno di saperne di più sulla natura del segnale MR strutturale. Come descritto nel box 3, i cambiamenti correlati all'età della sostanza bianca e grigia rivelati in diversi studi potrebbero riflettere variazioni negli elementi cellulari multipli. Per progredire, è essenziale che studi in vivo e post mortem vengano realizzati su animali sperimentali per spiegare che cosa esattamente cambia con l'età. In questo contesto, l'implementazione di nuove tecniche MR, quali l'imaging del tensore di diffusione e il trasferimento di magnetizzazione la tossicodipendenza, la depressione, dovrebbero andare di pari passo con la loro convalida in vivo. Questo è soltanto un modo per chiarire, per esempio, in che misura queste tecniche riescono a valutare i segnali relativi alla mielina.

Terzo, i ricercatori che usano la fMRI devono cercare di stabilire l'affidabilità test-retest di questa tecnica e di accrescere il potere statistico dei loro studi. Questa sarà una sfida: l'ambiente fMRI è insolito e l'esperienza ripetuta del soggetto nello scanner potrebbe influenzare le misure. Un aumentato potere statistico si traduce in un aumentato costo e le agenzie deputate al finanziamento dovranno far fronte a questa sfida.

Infine, avendo raggiunto quanto sopra (e forse di più), gli studenti dallo sviluppo normale e anormale saranno in una posizione invidiabile ad imbarcarsi nel tentativo di spiegare le vie che portano ai "fenotipi" della mappatura del cervello. Si potrebbe associare la ricerca sociale per mappare l'ambiente degli adolescenti e la genetica per mappare i loro geni. Lavoreranno con gli operatori sanitari che si occupano della mente per rivelare la patofisiologia dei disturbi cerebrali che spesso iniziano durante l'adolescenza, incluse serie patologie quali la dipendenza, la depressione e la schizofrenia. Anche se molti di questi studi sono già in corso, i loro risultati dipenderanno per lo più dal modo in cui riusciranno a far fronte alle sfide sopra menzionate.

BIBLIOGRAFIA

1. Bogin, B. (1999) Evolutionary perspective on human growth. Annu. Rev. Anthropol. 28, 109-153.
2. Dean, C. et al. (2001) Growth processes in teeth distinguish modern humans from Homo erectus and earlier hominins. Nature 414, 628-631.
3. Minugh-Purvis, N. and McNamara, K.J., eds (2002) Human Evolution through Developmental Change, Johns Hopkins University Press.
4. Steinberg, L. (2005) Cognitive and affective development in adolescence. Trends Cogn. Sci. (in press).
5. Mountcastle, V.B. (1997) The columnar organization ofthe neocortex. Brain 120,701-722.
6. Toga, A.W. and Thompson, P.M. (2002) New approaches in brain morphometry. Am. J. Geriatr. Psychiatry lO, 13-23.
7. Paus, T. et al. (2001) Maturation ofwhite matter in the human brain: a review of magnetic-resonance studies. Brain Res. Bull. 54, 255--266
8. Giedd, J.N. (2004) Structural magnetic resonance imaging of the adolescent brain. Ann N Y Acad Sci. 1021, 77-85.
9. Durston, S. et al. (2001) Anatomical MRI of the developing human brain: what have we learned? J. Am. Acad. Child Adolesc. Psychiatry 40, 1012-1020.
10. Yakovlev, P.I. and Lecours, AR (1967) In Regional Development ofthe Brain in Early Life (Minkowski, A. ed.), pp. 3-70, Blackwell Scientific.
11. Brody, B.A. et al. (1987) Sequence of centrI nervous system myelination in human infancy. I. An autopsy study of myelination. J. Neuropathol. Exp. Neurol. 46, 283-301.
12. Benes, F.M. et al. (1994) Myelination of a key relay zone in the hippocampal formation occurs in the human brain during childhood, adolescence, and adulthood. Arch. Gen. Psychiatry 51, 477-484.
13. Giedd, J.N. et al. (1999) Brain development during childhood and adolescence: a longitudinal MRI study. Nat. Neurosci. 2, 861-863.
14. Pfefferbaum, A et al. (1994) A quantitative magnetic resonance imaging study of changes in brain morphology from infancy to late adulthood. Arch. Neurol. 51, 874-887.
15. Reiss, A.L. et al. (1996) Brain development, gender and IQ in children. Avolumetric imaging study. Brain.119, 1763-1774.
16. Paus, T. et al. (1999) Structural maturation of neural pathways in children and adolescents: in vivo study. Science 283, 1908-1911.
17. Giedd, J.N. et al. (1996) A quantitative MRI study of the corpus callosum in children and adolescents. Brain Res. Dev. Brain Res. 91, 274-280.
18. Giedd, J.N. et al. (1999) Development ofthe human corpus callosum during childhood and adolescence: a longitudinal MRI study. Prog. Neuropsychopharmacol. Biol. Psychiatry 23, 571-588.
19. Pujol, J. et al. (1993) When does human brain development end? Evidence of corpus callosum growth up to adulthood. Ann. Neurol. 34, 71-75.
20. Blanton, RE. et al. (2004) Gender differences in the left inferior frontal gyrus in normal children. Neuroimage 22, 628-636.
21. Sowell, E.R et al. (2001) Mapping continued brain growth and gray matter density reduction in dorsal frontal cortex: Inverse relationships during post-adolescent brain maturation. J. Neurosci. 21, 8819-8829.
22. Gogtay, N. et al. (2004) Dynamic mapping of human cortical development during childhood through early adulthood. Proc. Natl. Acad. Sci. U. S. A 101,8174--8179.
23. Anderson, S.W. et al. (1999) Impairment of social and moral behavior related to early damage in human prefrontal cortex. Nat. Neurosci. 2, 1032-1037
24. Golestani, N. et al. (2002) Anatomical correlates of learning novel speech sounds. Neuron 35, 997-1010.
25. Pujol, J. et al. (2002) Anatomical variability ofthe anterior cingulate gyrus and basic dimensions of human personality. Neuroimage 15, 847-855.
26. Schlaug, G. et al. (1995) Increased corpus callosum size in musicians. Neuropsychologia 33,1047-1055.
27. Isaacs et al. (2001) Calculation difficulties in children of very low birthweight: a neural correlate. Brain 124, 1701-1707.
28. Draganski, B. et al. (2004) Neuroplasticity: changes in grey matter induced by training. Nature 427, 311-312.
29. Logothetis, N.K. et al. (2001) Neurophysiological investigation ofthe basis ofthe fMRI signa!. Nature 412,150-157.
30. Heeger, D.J. et al. (2000) Spikes versus BOLD: what does neuroimaging tell us about neuronal activity? Nat. Neurosci. 3, 631-633.
31. Rees, G. et al. (2000) A direct quantitative relationship between the functional properties of human and macaque V5. Nat. Neurosci. 3, 716-723.
32. Mathiesen, C. et al. (1998) Modification of activity-dependent increases of cerebral blood flow by excitatory synaptic activity and spikes in rat cerebellar cortex. J. Physiol. 512, 555--566.
33. Davidson, M.C. et al. (2003) Imaging the developing brain with fMRI. Ment. Retard. Dev. Disabil. Res. Rev. 9, 161-167.
34. Casey, B.J. et al. (1995) Activation of prefrontal cortex in children during a nonspatial working memory task with functional MRI. Neuroimage 2, 221-229.
35. Thomas, K.M. et al. (1999) A developmental functional MRI study of spatial working memory. Neuroimage lO, 327-338.
36. Casey, B.J. et al. (2002) Dissociating striatal and hippocampal function developmentally with a stimulus-response compatibility task. J. Neurosci. 22, 8647-8652.
37. Kwon, H. et al. (2002) Neural basis of protracted developmental changes in visuo-spatial working memory. Proc. Natl. Acad. Sci. U. S. A. 99, 13336-13341.
38. Adleman, N.E. et al. (2002) A developmental fMRI study ofthe Stroop color-word task. Neuroimage 16, 61-75.
39. Luna, B. et al. (2001) Maturation ofwidely distributed brain function subserves cognitive development. Neuroimage 13, 786-793.
40. Rubia, K. et al. (2000) Functional frontalisation with age: Mapping neurodevelopmental trajectories with fMRI. Neurosci. Biobehav. Rev. 24, 13-19.
41. Tamm, L. et al. (2002) Maturation of brain function associated with response inhibition. J. Am. Acad. Child Adolesc. Psychiatry 41, 1231-1238.
42. Bunge, S.A (2002) Immature frontal lobe contributions to cognitive control in children: Evidence from fMRI. Neuron 33, 301-311.
43. Petersen, S.E. (1990) Activation of extrastriate and frontal cortical areas by visual words and word-like stimuli. Science 249, 1041-1044.
44. Schlaggar, B.L. et al. (2002) Functional neuroanatomical differences between adults and school-age children in the processing of single words. Science 296,1476-1479.

45. Brown, T.T. et al. (2004) Developmental changes in human cerebral functional organization for word generation. Cereb Cortex. (in press).
46. Gardner, M. and Steinberg, L. Peer influence on risk-taking, risk preference, and risky decision-making in adolescence and adulthood: An experimental study. Dev. Psychol. (in press).
47. Benes, F.M. (1989) Myelination of cortical-hippocampal relays during late adolescence. Schizophr. Bull. 15, 585-593.
48. Watkins, K.E. et al. (2002) Maturation of white matter tracts during adolescence: A longitudinal MRI study. Neuroimage 16 (Suppl.) 1718-1719.
49. Puce, A et al. (1998) Temporal cortex activation in humans viewing eye and mouth movements. J Neurosci. 18, 2188-2199.
50. Decety, J. et al. (1997) Brain activity during observation of actions. Influence of action content and subject's strategy. Brain 120,1763-1777.
51. Grezes, J. et al. (1999) The effects of learning and intention on the neural network involved in the perception of meaningless actions. Brain 122, 1875-1887.
52. Beauchamp, M.S. et al. (2002) Parallel visual motion processing streams for manipulable objects and human movements. Neuron 34, 149-159.
53. Bonda, E. et al. (1996) Specific involvement ofhuman parietal systems and the amygdala in the perception of biological motion. J. Neurosci. 16,3737-3744.
54. Allison, T. et al. (2002) Category-sensitive excitatory and inhibitory processes in human extrastriate cortex. J. Neurophysiol 88, 2864-2868.
55. Allison, T. et al. (2000) Social perception from visual cues: role of the STS region. Trends Cogn. Sci. 4, 267-278.
56. Kilts, C.D. (2003) Dissociable neural pathways are involved in the recognition of emotion in static and dynamic facial expressions. Neuroimage 18, 156-168.
57. Goren, C.C. (1975) Visual following and pattern discrimination of face-like stimuli by newborn infants. Pediatrics 56, 544-549.
58. Carey, S. (1992) Becoming a face expert. Philos. Trans. R. Soc. Land. B Biol. Sci. 335, 95-102.
59. Taylor, M.J. et al. (1999) ERP evidence of developmental changes in processing offaces.'Clin. Neurophysiol. 110,910-915.
60. McGivern, RF. (2002) Cognitive efficiency on a match to sample task decreases at the onset of puberty in children. Brain Cogn. 50, 73-89.
61. Yang, T.T. et al. (2003) Amygdalar activation associated with happy facial expressions in adolescents: a 3-T functional MRI study. J. Am. Acad. Child Adolesc. Psychiatry 42, 979--985.
62. Baird, A.A et al. (1999) Functional magnetic resonance imaging of facial affect recognition in children and adolescents. J. Am. Acad. Child Adolesc. Psychiatry 38,195-199.
63. Thomas, K.M. et al. (2001) Amygdala response to facial expressions in children and adults. Biol. Psychiatry 49, 309--316.
64. Gallese, V. etal. (2004) A unifyingview ofthe basis ofsocial cognition. Trends Cogn. Sci. 8, 396-403.
65. Jackson, P.L. and Decety, J. (2004) Motor cognition: a new paradigm to study self-other interactions. Curr. Opin. Neurobiol. 14, 259-263.
66. Evans, AC. et al. (1993) '3D statistical neuroanatomical models from 305 MRI volumes'. In Proc. IEEE Nuclear Science Symposium and Medical Imaging Conference, pp. 1813-1817, IEEE.
67. Collins, D.L. et al. (1994) Automatic 3D intersubject registration of MR volumetric data in standardized Talairach space. J. Computo Assist. Tomogr. 18, 192-205 www.sciencedirect.com.
68. Talairach, J. and 'fuurnoux, P. (1988) Co-Planar Stereotaxic Atlas of the Human Brain, Thieme Medical Publishers, New York.
69. Zijdenbos, AP. et al. (2002) Automatic 'pipelinÈ analysis of 3D MRI data for clinical trials. Application to multiple sclerosis IEEE Trans Med Imag 21, 1280-1291.
70. Cocosco, C.A et al. (2003) A fully automatic and robust MRI tissue classification method. Med Image Anal 7, 513-527.
71. Ashburner, J. and Friston, K.J. (2000) Voxel-based morphometry-the methods. Neuroimage 11, 805-821.
72. Collins, D.L. et al. (1995) Automatic 3D model-based neuroanatomical segmentation. Hum. Brain Mapp. 3, 190-208.
73. MacDonald, D. et al. (2000) Automated extraction ofinner and outer surfaces of cerebral cortex from MRI. Neuroimage 11,564--574.
74. Lerch, J. and Evans, A.C. (2004) Cortical thickness analysis examined through power analysis and a population simulation. Neuroimage (in press).
75. Le Goualher, G. et al. (1999) Automated extraction and variability analysis of sulcal neuroanatomy. IEEE Trans. Med. Imaging 18, 206-217.
76. Braitenberg, V. (2001) Brain size and number ofneurons: an exercise in synthetic neuroanatomy. J. Computo Neurosci. IO, 71-77.
77. Braitenberg, V. and Schiiz, A (1998) Cortex: Statistics and Geometry of Neuronal Connectivity, Springer-Verlag.
78. Huttenlocher, P.R (1979) Synaptic density in human frontal cortex: Developmental changes and effects of aging. Brain Res. 163, 195--205.
79. Flechsig, P. (1901) Developmental (myelogenetic) localisation of the cerebral cortex in the human subjects. Lancet 2, 1027-1029.
80. Kaes T. (1907) Die Grosshirnrinde des Menschen in ihren Massen und in ihrem Fasergehalt, Fischer, Jena.
81. Paus, T. (1989) The development of sustained attention in children might be related to the maturation offrontal cortical functions. Acta Neurobiol. Exp. 49, 51-55.
82. Paus, T. et al. (1990) Development of an ability to maintain verbally instructed central gaze fixation studied in 8 to IO year old children. Int. J. Psychophysiol. IO, 53-61.
83. Munoz, D.P. et al. (1998) Age-related performance ofhuman subjects on saccadic eye movement tasks. Exp. Brain Res. 121,391-400.
84. Fischer, B. et al. (1997) On the development of voluntary and reflexive components in human saccade generation. Brain Res. 754, 285-297.
85. Armengol, C.G. (2002) Stroop test in Spanish: children's norms. Clin. Neuropsychol. 16, 67-80.
86. Williams, B.R et al. (1999) Development of inhibitory control across the life span. Dev. Psychol. 35, 205-213.
87. Matute, E. et al. (2004) Verbal and nonverbal fluency in Spanishspeaking children. Dev. Neuropsychol. 26,647-660.
88. Watkins, K.E. et al. (2003) Seeing and hearing speech excites the motor system involved in speech production. Neuropsychologia 41, 989-994.